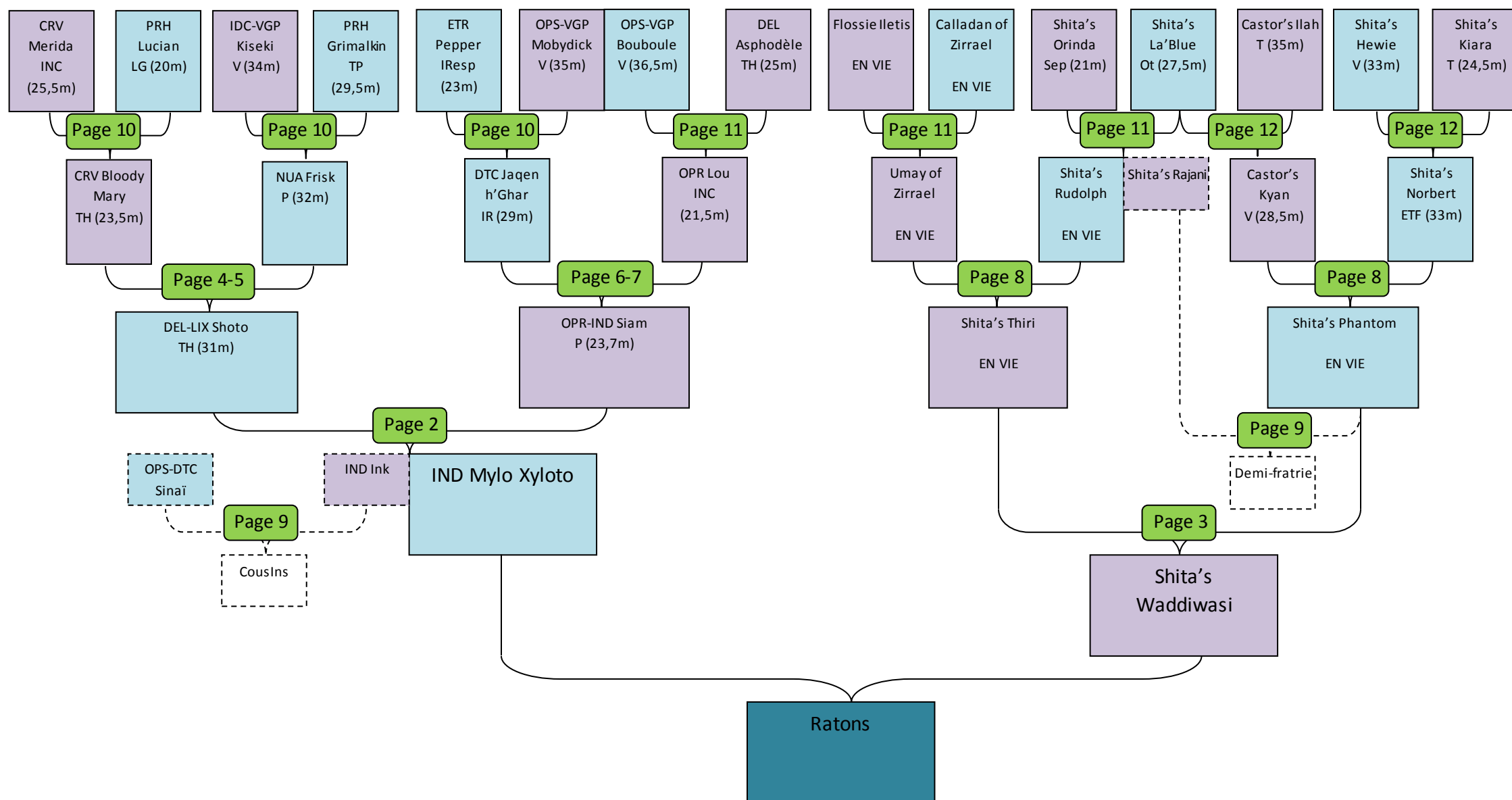


Ce document recense les informations généalogiques proches des deux futurs parents. Il sera mis à jour une dernière fois lors de la saillie. Par la suite, se référer au fichier de généalogie complet trouvable sur la page « projet » du site internet. Pour les arrières grands-parents, seules les statistiques et les problèmes particuliers (tumeurs précoces, AH, cancer « exotique », etc) sont mentionnés.



Légende :

P : pneumonie, TH : tumeur hypophysaire, IR : insuffisance rénale, INC : inconnue, V : vieillesse, LG : lymphome digestif, TP : tumeur pulmonaire, IResp : insuffisance respiratoire, ETF : étouffement, Ot : otite, Sep : septicémie

OPR-IND Siam x DEL-LIX Shoto → IND Mylo Xyloto, futur père

13 petits nés le 20 janvier 2019 chez Lalwende pour l'Opéra des P'tites Pensées

Nom	Adoptant	Comportement	Santé	Reproduction
IND Ink	Lalwende	Problème de comportement avec l'humain après sa portée	RAS	16 ratons avec OPS-DTC Sinai le 28/08/2019
IND White Shadow	Noah V.	RAS	Shadow a fait quelques bruits respiratoires à fort taux d'humidité (70%) en septembre 2019, tumeur mammaire précoce bien retirée(12,4 mois)	non
IND Merope	Brachy	RAS	Tumeur mammaire en avril 2020 (14,5 mois), opérée	non
IND Miracle	Sofi P.	RAS	Tumeur mammaire repérée le 20/03/2020 (13,9 mois), opérée.	Non
IND True Love	Sofi P.	RAS	01/08/2020 : énorme masse apparue soudainement sur le nez. 03/08/2020 : détresse respiratoire (la boule doit bloquer le nez). Pour le vétérinaire c'est un plutôt un choc Nouveaux rendez-vous réguliers, le vétérinaire pense peu à peu à une tumeur (grosse suspicion d'abcès à l'odeur d'après Pammy), radio 08/08/2020 : après insistance auprès du véto, masse percée : bel et bien un abcès, le trou est énorme et endommage le nez et ses conditions 09/10/2020 : gonfflement de la joue, difficultés à respirer 10/08/2020 : renettoyage de l'abcès, découverte de l'absence de 2 dents (absence déjà visible à la radio mais qui n'a pas été vu sur le fait) 14/08/2020 : a recommencé à manger 16/08/2020 : décès (18,9 mois) A l'autopsie le vétérinaire n'a pas trouvé de tumeur. Pour lui, une grosse chute aurait provoqué la perte des dents et un hématome, virant à l'abcès puis à l'infection dans la joue. L'hypothèse de la tumeur n'est cependant pas à écarter totalement, car sans histologie elle pouvait être dissimulée, bien que ce soit plus rare de ne pas avoir de masse à cet endroit en cas de tumeur.	Non
IND Paradise	Sofi P.	RAS	RAS	Non
IND Pistache	Lyssei	RAS	irritation de la trachée (septembre 2019), probablement conséquence d'un incendie dans l'immeuble	/
IND Amazing Day	Mat&Anais	RAS	RAS	/
IND Fluffy	WasabiLN	RAS	RAS	/
IND Tiken	WasabiLN	Castré car agressif	Détresse respiratoire le 27/03/2020, décédé le 29/03/2020, l'autopsie montrera une pneumonie (14,3 mois)	/
IND Mylo Xyloto	Readingmarmotte	RAS	RAS	Deux saillies avec DEL-IND Elenwe → pseudogestations
IND Hypnotised	Myumyu	RAS	RAS	/
IND Shiver	Elenafly, remplacé chez Mat&Anais	RAS	Pneumonie déclarée fin juillet 2020. Tache visible à la radio. Par expérience avec les autres rats de la famille, il est très probable que ce soit des abcès pulmonaires. Malheureusement le premier vétérinaire vu a conclu à une tumeur et a fait le choix de ne le mettre que sous corticoïdes, sans même une couverture antibiotique, ce qui évidemment a aggravé les choses. Après un tour aux urgences avec un autre vétérinaire il a enfin été mis sous antibiotiques, que le premier vétérinaire voulait d'ailleurs arrêté moins d'une semaine après. Il ne voulait revoir Shiver que pour l'euthanasier (d'après ses propres mots). Heureusement un changement de vétérinaire a permis – malheureusement trop tard à mon sens - de le maintenir sous antibiotiques.	/



l'Opéra des P'tites
Pensées

Généalogie Shita's Waddiwasi
x IND Mylo Xyloto

Date : 12/09/2020

Shita's Thiri x Shita's Phantom → Shita's Waddiwasi, future mère

13 petits nés le 1^{er} avril 2020 à la rattery Shita

Nom	Adoptant	Comportement	Santé	Reproduction
Shita's Waddiwasi	Loulouteratoune (OPR)	RAS	RAS	
Shita's Wynn	Shita	RAS	RAS	
Shita's Wapi	Fanny (LTE)	RAS	RAS	
Shita's Weetabix	Elvira	RAS	RAS	
Shita's Willow	Dymphna	RAS	RAS	
Shita's	Eefje	RAS	RAS	
Shita's	Jeannette	RAS	RAS	
Shita's	Leonie	RAS	RAS	
Shita's Wolfgang	Ella	RAS	RAS	
Shita's	Steffie	RAS	RAS	
Shita's Whisper	Elsje	RAS	RAS	

CRV- Bloody Mary x NUA Frisk → DEL-LIX Shoto, grand-père paternel

13 petits nés le 13 novembre 2017 à la raterie d'Ombre et de Lumière en collaboration avec Lixy-Chan

Statistiques d'âge au décès (hors accidents/virus ou très probable accident)			Causes de décès	
Minimum : 17,5 mois Maximum : mois Médiane : 30,5 mois Moyenne : mois 17,5 / 17,5 / 26 / 25 / 25 / 30,5 / 30,5 / 30,5 / 32,5			Encore en vie : 4/13 Ragnar, Kyoka, Tabata, Mandalay Pneumonie/œdème pulmonaire : 5/13 Thrombose veineuse : 1/13 Tumeur : 1/13 Anesthésie (détresse respiratoire) : 1/13	
			Type de tumeur/cancer	Répartition par sexe
			foie	1 mâle (17 mois)
			hypophysaire	1 mâle (32 mois)
Nom	Adoptant	Comportement	Santé	Reproduction
DEL-LIX Shoto	Elenafly	RAS	Soucis respiratoire début 2020 Tumeur hypophysaire juin 2020 Décédé le 08/07/2020 (32,5)	13 ratons le 20/01/2019 avec OPR-IND Siam
DEL-LIX Ragnar	Yack	RAS	Tumeur depuis 18 mois non opérée	non
DEL-LIX Ivanhoé	Shalena	RAS	Souci respiratoire : Début mi-septembre, encore en cours Un rhume qui était bien passé avec le premier traitement au métacam + corylap, mais qui est revenu probablement à cause du trajet en revenant de chez Cerise, et qui s'accroche depuis. La deuxième session (metacam tout seul) n'a pas eu beaucoup d'effet, mais le mucomyst + balsolène a l'air de faire effet, lentement Décédé de ses problèmes respiratoires le 31/05/2020	16 ratons nés le 24/10/2018 avec CRS-NAM Blue Fire
DEL-LIX Malorne Apa'ro	Lyu'Nam (NAM)	hypersensible	Le premier rhume a débuté fin août 2018 (gros changement de température), traité jusqu'à fin septembre. Le second rhume (rechute a priori) de début octobre à début novembre), autres copains touchés aussi Décédé subitement le 06/05/2019 (17,5 mois), nodule au foie à l'autopsie, analyses en cours.	non
DEL-LIX Locksley	Shalena	RAS	Soucis respiratoires : Début et fin des soucis : Soucis respiratoires : mi septembre, 7 jours de métacam + corylap, petit rhume au moment du changement un peu brusque de température (septembre 2018) Euthanasié le 07/05/2019 (17,5 mois) après une hospitalisation de plusieurs jours sans amélioration. Autopsie en cours.	/
DEL-LIX Kyoka	Tani (DEL)	RAS	RAS	13 ratons nés le 31/05/2018 avec ARP-DEL Totoro
DEL-LIX Mina	Hasu	28/08/2018 : agressivité à cause de la gamelle → morsure d'une copine à sang et de son humain qui a essayé de la sortir de derrière la cage	13/11/2018 : quelques tchoums mais qui ne passent pas → va sûrement voir le véto Mina a été euthanasié le 20/05/2020 suite à une insuffisance respiratoire. Elle souffrait depuis quelques temps de difficultés respiratoires et les détresses respiratoires étaient de plus en plus fréquentes les 5 derniers jours avant de la faire partir lors d'une grosse crise. L'autopsie a montré un abcès intra-thoracique de 2cm qui a écrasé les poumons et le coeur vers la gauche. Les poumons ne présentaient aucune anomalie.	non
DEL-LIX Nausicaa	Angélique	RAS	19/08/2019 (23 mois) : retour à la maison avec 2 soeurs et 3 filles de Deathly (DEL-LIX Tabata et Arriéty) 6/10/2019 : détresse respiratoire → célestène → rdv le 7/10/2019 et mise sous oxygène 8/10/2019 : toute la troupe des rats revenus à la maison, groupe de 12 est traité soit pour éternuements comme Nausicaa soit en préventif → zithromax (3 semaines) + celestène (10 jours) + cyclosol (3 piqûres à 5 jours)	non

			d'intervalle) 6/01/2020 : rechute respiratoire → zithromax + celestène → décès le 12/01/2020 (veille de ses 26 mois) : à l'autopsie les poumons étaient très abîmés et contenaient du pus en profondeur	
DEL-LIX Tabata	Angelique	RAS	RAS	non
DEL-LIX Arriéty	Angelique	Problème de comportement suite à un orage vers 8 moi > agressivité S'est calmée depuis en restant méfiante	8/10/2019 : toute la troupe des rats revenus à la maison, groupe de 12 est traité soit pour éternuements (DEL-LIX Nausicaa) soit en préventif (DEL-LIX Arriety et Tabata) → zithromax (3 semaines) + celestene (10 jours) + cyclosol (3 piqûres à 5 jours d'intervalle) 18/11/2019 : tumeur mammaire patte avant gauche → rdv le 23/12/2019 : RAS et opération le 26/12/2019 mais décès au réveil suite à 2 détresses respiratoires.	non
DEL-LIX Lorelai Gilmore	Arkane (ARK)	RAS	Opérée de deux tumeurs mammaires (cou+ vulve) avec succès en janvier 2020 décédée d'une thrombose veineuse le 25/05/2020 (autopsie)	15 ratons nés le 08/10/2018 avec TWR-ARK Roman
DEL-LIX San	Emmie	Début août 2018 : changement de comportement pendant les vacances hors de chez elle + déclin de la dominante → agressivité envers ses humains et ses copines	Décédée d'une pneumonie/œdème pulmonaire le 20/12/2019 (25 mois)	non
DEL-LIX Mandalay	Chloé	RAS	RAS	non

OPR Lou x DTC Jaqen h'Ghar → OPR-IND Siam, grand-mère paternelle

16 petits nés le 27 juin 2018 chez l'Opéra des P'tites pensées en collaboration avec Gurguy

Statistiques d'âge au décès (hors accidents/virus ou très probable accident)			Causes de décès	
Minimum : 15,5 mois Maximum : mois Médiane : 23,5 mois Moyenne : >21,4 mois			Pas de nouvelles : 2/16 Inconnue : 1/16 Tumeur : 1/16	
			Encore en vie : 5/16 Inconnue supposée respiratoire : 2/16 Pneumonie/œdème/abcès pulmonaires : 5/16	
			Type de tumeur/cancer	Répartition par sexe
			hypophysaire	1 femelle (21,4)
Nom	Adoptant	Comportement	Santé	Reproduction
OPR-IND Minas Tirith	Moi (OPR)	RAS	Rhinite environnementale en février/mars/avril 2020	8 ratons le 26/01/2019 avec DEL-MOL Petit Requin
OPR-IND Siam	Lalwende	RAS	petite tumeur mammaire opérée en octobre 2019 (15 mois) Siam a commencé à avoir des difficultés respiratoires en mai 2020. Son état s'est nettement dégradé courant juin. Malgré l'oeil vif et une grande vitalité, elle mangeait peu, maigrissait, avec les flancs extrêmement creusés (respiration compliquée et rapide) elle avait régulièrement des moments d'apathie. Il a été décidé de l'euthanasier avant de risquer la détresse respiratoire le 19/06/2020 (23,8 mois)	13 ratons le 20/01/2019 avec DEL-LIX Shoto
OPR-IND Ejil	Lalwende	RAS	RAS	Non
OPR-IND Harley	-chesa-	RAS	Harley a commencé à grougrouter sérieusement début mars. Le vétérinaire a choisi de la mettre uniquement sous inhalation humide (respicat). Evidemment, retour chez le vétérinaire le 25/03/2020 car les inhalations seules n'ont pas suffi. Mise sous l'association sulfadiazine-triméthopriime (seule la citation des molécules actives est autorisée) + respicat (enroflaxine et doxycycline refusées par le vétérinaire). Grosse dégradation de l'état, perte d'appétit, chute de poids, flancs creusés, respiration difficile, apathie. Mise sous métacam en plus le 27/03/2020, malheureusement elle est décédée dans la journée ... (21 mois)	Non
OPR-IND Queen	-chesa-	RAS	« Ronronne » de temps en temps	Non
OPR-IND Moria	Noah V.	Stérilisée car « trop susceptible »	Moria a eu un petit rhume et une pseudo conjonctivite début fin avril/début mai, avec un traitement basique de Baytril (14 jours) + meloxicam (6 jours). Les deux étant certainement liés, c'est passé assez vite, avant la fin du traitement. Sa respiration reste légèrement sifflante, mais pas alarmante, on surveille de près quand même. Rhinite infectieuse en juillet 2019, bien soignée.	Non
OPR-IND Aby	Caroline R.	RAS	Aby a été chez le vétérinaire qui a diagnostiqué une tumeur hypophysaire le 30 mars. Sous cabergoline, à bon dosage. Celle-ci n'aura pas le temps de faire effet et la dégradation a été fulgurante. Décès le 08/04/2020 (21,4 mois). Pas d'autopsie.	Non
OPR-IND Pop	Ratatouille2012	Implanté car montait souvent les copains, limite harcèlement, sans être agressif.	Pneumonie en mars 2020, décédé le 17/04/2020 (21,7 mois)	Non
OPR-IND Isengard	Readingmarmotte	RAS	Isengard a actuellement des problèmes respiratoires importants (je résumerai une fois le problème réglé) "On en est actuellement à 6 semaines de traitement (Baytril, Metacam, Dilatrane et inhalations au Goménol), il en avait déjà eu plusieurs cures depuis novembre-décembre. Après une grosse crise respi (liquide dans les poumons et bronches abîmées brusquement) et une	non



			<p>perte de poids brutale en mai, le loulou a repris du poil de la bête. Sans être au top de la forme (respiration toujours un peu bruyante), il arrive à faire sa petite vie au même rythme que les copains. Bien sûr on continue à essayer de trouver des solutions pour qu'il aille mieux, on envisage un cardiogramme et une nouvelle radio pour voir si ça ne serait pas lié à un souci au cœur. Mais pour l'instant il est stabilisé. ". Après radio il semble il y avoir une masse au niveau du cœur. MAJ septembre 2019 : selon les vétérinaire la masse serait une malformation cardiaque et expliquerait les soucis respiratoires (mais impossible de l'affirmer sans ouvrir). Il semble aller mieux avec les traitements, bonne reprise du poids !</p> <p>Décédé le 15/04/2020 (21,6 mois), l'autopsie montrera des abcès pulmonaires</p>	
OPR-IND Edoras	Readingmarmotte	RAS	<p>Edoras a été traité pour des bruits respiratoires en janvier 2019 : 2 cures d'antibiotique (ronaxan), "depuis petits grougrous récurrents, traitement par cure d'inhalation de Goménol et ça fonctionne plutôt bien, c'est sûrement lié aux changements de température et d'humidité." Abcès fin juillet 2020</p>	non
OPR-IND DolGuldur	Readingmarmotte	RAS	<p>Dol Guldur a été traité en même temps que son frère, les bruits étant cependant moins prononcés. Bien soigné</p> <p>Rhume en février 2020 (transport ? environnement ?)</p>	non
OPR-IND Mordor	Maxtilde	RAS	<p>Mordor a eu une bronchite en septembre 2018 traitée au meloxoral et dosybactin sans améliorations. Après un second avis véto, le traitement a été donné en injection et en aerosol. 2 mois de traitements en tout, il va à présent beaucoup mieux mais tousse encore de temps en temps. SUIVI le 18/09/2019 : les soucis de Mordor ont empiré, il semble chronique et a perdu du poids. Plusieurs traitements ont été essayés sans succès.</p>	non
OPR-IND Minas Morgul	Maxtilde	RAS	<p>Pas de nouvelles depuis septembre 2019</p>	non
OPR-IND Edward	Elodie H.	RAS	<p>Edward est décédé le 17/06/2020 (23,7 mois). Apparemment cela faisait quelques temps qu'il grougroutait, ce que le vétérinaire aurait décidé d'ignorer. D'après son adoptante, il n'y aurait eu aucune dégradation de son état avant son décès. La cause respiratoire n'est qu'une hypothèse.</p>	non
OPR-IND Kirito	Elodie H.	RAS	<p>très petit gabarit, Kirito est décédé le 13/10/2019 (15,5 mois). Apparemment il maigrissait et s'isolait depuis deux semaines, sans que le vétérinaire ne s'en inquiète plus que ça puisqu'il a toujours été le plus petit de la portée. Pas d'autopsie, à priori respiration claires et pas de masses palpables lors des consultations vétérinaires</p>	non
OPR-IND Armin	Elodie H.	RAS	<p>Armin a été chez le véto en février 2018 pour des bruits respiratoires bien audibles (j'ai reçu une video). Il est sorti sans traitement. Après un second avis, rhinite infectieuse, traitement, très bien soigné malgré une longue attente entre les premiers bruits et le début du traitement (au moins un mois). Fait de nouveau des bruits respiratoires en février 2020, sous traitement. J'ai appris le 17/06/2020 qu'il était décédé le 02/04/2020 (21,2 mois). D'après son adoptante ils auraient essayé plusieurs traitements qui n'auraient pas fonctionné et elle n'aurait remarqué aucune dégradation de son état avant son décès. La cause respiratoire n'est qu'une hypothèse.</p>	non

Umay of Zirrael x Shita's Rudolph → Shita's Thiri, grand-mère maternelle

13 petits nés le 8 septembre 2019 à la rattery Shita

Nom	Adoptant	Comportement	Santé	Reproduction
Shita's Thiri	Shita	RAS	RAS	13 petits avec Shita's Phantom
Shita's Twiggy	Dymphna	RAS	RAS	
Shita's Tafiti	Naomi	RAS	RAS	
Shita's Tove	Natacha	RAS	RAS	
Shita's True Miss Jingles	Elvira	RAS	RAS	
Shita's Tess	Natacha	RAS	RAS	
Shita's Tofu	Elvira	RAS	RAS	
Shita's Timber	Iris	RAS	RAS	
Shita's Theodore	Fanny (LTE)	RAS	Sensible à l'environnement (respiratoire)	
Shita's Thor	Anneleen	RAS	RAS	
Shita's T Tykkää Tytöistä	Lisette	RAS	RAS	
Shita's Tobias	Jeanette	RAS	RAS	

Castor's Kyan x Shita's Norbert → Shita's Phantom, grand-père maternel

3 petits nés le 24 octobre 2018 à la rattery Shita

Nom	Adoptant	Comportement	Santé	Reproduction
Shita's Phantom	Shita	RAS	RAS	13 petits avec Shita's Rajani et 13 petits avec Shita's Thiri
Shita's PiRAT		RAS	RAS	
Shita's Peigi	Shita	RAS	RAS	echec



Généalogie Shita's Waddiwasi x IND Mylo Xyloto

Date : 12/09/2020

IND Ink x OPS-DTC Sinai → cousins

16 petits nés le 28 aout 2019 chez Laetitia en partenariat avec les Nua'rats

Statistiques d'âge au décès (hors accidents/virus ou très probable accident)	Causes de décès
Minimum : mois Maximum : mois Médiane : mois Moyenne : mois	Encore en vie : 16/16

Pas de problème particulier à mentionner à ce jour.

Shita's Rajani x Shita's Phantom → demi-fratrie

10 petits dont 2 morts-nés nés le 22 septembre 2019 à la rattery Shita

Nom	Adoptant	Comportement	Santé	Reproduction
Shita's Ulenka	shita	RAS	RAS	Une portée avec Pom Rotta Taivas
Shita's Uzzi	Tanja	RAS	RAS	
Shita's UK	Tanja	RAS	RAS	
Shita's Uros	Jeannette	RAS	RAS	
Shita's Urghos	Hesci	RAS	RAS	
Shita's Uncas	Hesci	RAS	RAS	
Shita's Unai	Fanny LTE	RAS	RAS	
Shita's U Ulkonäköä	Lisette	RAS	RAS	

CRV-RCD Merida x PRH Lucian → CRV Bloody-Mary, arrière grand-mère

10 petits nés le 25 avril 2017 à la raterie du Coffre à Rêves

Statistiques d'âge au décès (hors accidents/virus ou très probable accident)	Causes de décès	
Minimum :	A COMPLETER	
Maximum :	Mort naturelle/vieillesse : 1	
Moyenne :	Tumeurs : 1	
Médiane :		
23,5/32	Type de tumeur/cancer	Répartition par sexe
	Mâchoire	1 femelle (23,5 mois)

CRV Bloody Mary : Décédée le 08/04/2019 (23,5 mois) d'une tumeur à la mâchoire et suspicion de tumeur hypophysaire

IDC-VGP Chisana Kiseki x PRH-RMM Grimalkin → NUA Frisk, arrière grand père

9 petits nés le 18/02/2016 chez les Nua'Rats

Statistiques d'âge au décès (hors accidents/virus ou très probable accident)	Causes de décès	
Minimum : 18 mois	Insuffisance respiratoire/pneumonie/œdème pulmonaire : 5/9	
Maximum : 32 mois	Mort naturelle/vieillesse : 1/9	
Moyenne : 26 mois	Tumeurs : 2/9	
Médiane : 27,5 mois	Insuffisance cardiaque : 1/9	
	Type de tumeur/cancer	Répartition par sexe
	Tumeur ovarienne	1 femelle + 1 « mâle » hermaphrodite (!)

NUA Frisk : décédé le 17/10/2018 d'une pneumonie, 32 mois

OPS-VGP Mobydick x ETR Peppermint Mocha → DTC Jaqen h'Ghar, arrière grand-père

6 petits nés le 28/06/2017 à la raterie de la Tarte au Citron

Statistiques d'âge au décès (hors accidents/virus ou très probable accident)	Causes de décès	
Minimum : 25,5 mois	Insuffisance respiratoire : 1/6	
Maximum : 30 mois	Inconnue : 1/6	
Médiane : 27 mois	Insuffisance rénale : 1/6	
Moyenne : 27,3 mois	Mort naturelle/vieillesse : 1/6	
	Tumeur : 2/6	
	Type de tumeur/cancer	Répartition par sexe
	faciale	1 mâle (27 mois)
	mammaire	1 femelle (27 mois)

DTC Jaqen h'Ghar : Soucis de comportement après saillie + perte du copain + intégration de nouveau. Pas dangereux. Soucis réglé en 2 mois, on penche plutôt sur une hypersensibilité qu'un comportement réellement agressif. Infection pulmonaire à 14 mois soignée en 10 jours (meloxoral + doxycycline). Abscès au dessus du penis à 15 mois. Bien soigné. Masse à 1,5cm de la colonne vertébrale à 17 mois, retirée et analysée : tumeur bénigne sur le follicule du poil. Nouvelle boule sous l'aisselle peu après l'opération, résorbée d'elle-même. Décédé le 29/11/2019 d'une insuffisance rénale (29 mois)

DEL Asphodèle x OPS-VGP Bouboule → OPR Lou, arrière grand-mère

12 petits nés le 20 décembre 2017 à la maison (Opéra des P'tites pensées)

Statistiques d'âge au décès (hors accidents/virus ou très probable accident)	Causes de décès	
Minimum : 18,5 mois	Encore en vie : 1/12 (Moro)	Pneumonie/œdème pulmonaire : 2/12
Maximum : mois	Déficience immunitaire : 2/12 (une leucémie ou septicémie + une inconnue)	Inconnue : 3/12 (cardiaque ?)
Médiane : 25,2 mois	Insuffisance cardiaque : 1/12	Accident (nom compté) : 1/12
Moyenne : mois	Tumeur :	
	Type de tumeur/cancer	Répartition par sexe
	Mâchoire	1 mâle
	Masse faciale sous-jacente	1 femelle

OPR Lou : tumeur mammaire opérée facilement en septembre 2019 (21 mois). retrouvée morte le 05/10/2019 (21,5 mois), alors qu'elle était suivie pour le post op de sa mastectomie + ovario-hystérectomie. A priori aucune plaie, aucun signe d'infection, mais pas d'autopsie réalisée.

Flossie Iletis x Calladan of Zirrael → Umay of Zirrael, arrière grand-mère

? petits nés le 01 janvier 2019 à la rattery Zirrael

Statistiques d'âge au décès (hors accidents/virus ou très probable accident)	Causes de décès
Minimum : mois	A priori tous encore en vie
Maximum : mois	
Médiane : mois	
Moyenne : mois	

Umay of Zirrael : encore en vie, pas de soucis

Shita's Orinda x Shita's La'Blue → Shita's Rudolph, arrière grand-père

11 petits nés le 02 février 2019 à la rattery Shita

Statistiques d'âge au décès (hors accidents/virus ou très probable accident)	Causes de décès
Minimum : mois	Encore en vie : 11/11
Maximum : mois	
Médiane : mois	
Moyenne : mois	

Shita's Rudolph : encore en vie, pas de soucis

Castor's Ilah x Shita's La'Blue → Castor's Kyan

10 petits nés le 19 janvier 2018 à la rattery Castor

Statistiques d'âge au décès (hors accidents/virus ou très probable accident)	Causes de décès	
Minimum : 10 mois	Encore en vie : 2/10	Infection : 1/10
Maximum : mois	Tumeur : 1/10	Inconnue/vieillesse : 6/10
Médiane : 29 mois	Type de tumeur/cancer	Répartition par sexe
Moyenne :	hypophysaire	1 mâle, 10 mois

Castor's Kyan : tumeur mammaire en décembre 2019 et en janvier 2020, décédée le 1^{er} juin 2020 (28 mois)

Shita's Kiara x Shita's Hewie → Shita's Norbert, arrière grand-père

11 petits nés le 16 mars 2017 à la rattery Shita

Statistiques d'âge au décès (hors accidents/virus ou très probable accident)	Causes de décès	
Minimum : 17,9 mois	Insuffisance cardiaque : 1/11	
Maximum : 33,9 mois	Insuffisance respiratoire : 2/11	
Médiane : 27,8 mois	Atteinte neurologique : 1/11	
Moyenne : 27,5	Vieillesse : 1/11	
	Etouffement (compté car survenu vieux) : 1/11	
	Pyomètre : 1/11	
	Tumeur : 4/11	
	Type de tumeur/cancer	Répartition par sexe
	Non précisées	4 femelles

Shita's Norbert : décédé d'étouffement le 25/12/2019, 33,3 mois